

Nouvelles « tendances » dans les schémas d'injection de toxine botulique du tiers supérieur de la face

Mise à jour des connaissances et des pratiques

Dr Barbara LERHE

Département de chirurgie maxillo- faciale - Institut universitaire de la face et du cou – CHU de Nice

CONTEXTE

Les schémas d'injection de toxine botulique dans le tiers supérieur de la face validés pour les AMM sont fiables et reproductibles.

Néanmoins, ceux-ci semblent aujourd'hui trop élémentaires. De nouvelles propositions de points d'injections sont faites, parfois dans la littérature scientifique mais beaucoup plus souvent sur les réseaux sociaux.

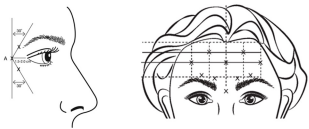



Schéma de l'AMM



Nouveau schéma proposé par un médecin influenceur

Source : Instagram, Dr.rebecka.gardell

OBJECTIF

- Proposer une analyse critique des nouveaux points d'injection de toxine botulique dans le tiers supérieur avec justification anatomique
- Proposer un nouveau schéma sur, fiable et reproductible en écartant tous les dangers le plus efficient possible avec le moins de points

MISE A JOUR DES CONNAISSANCES

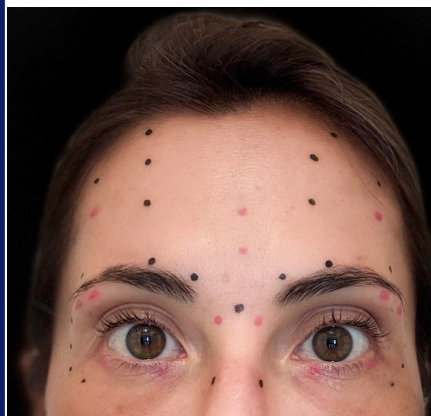

Schéma général des nouveaux points « tendance » sur les réseaux sociaux

Mise en évidence de points pouvant s'avérer **dangereux ou inutiles**.

Il faut éviter les points suivants :

- Point proximal d'injection du depressor supercillii
- Point latéral du corrugator (3^{ème} point)
- Points pré-tarsaux externe sur la paupière supérieure
- Point médian pré-tarsal au niveau de la paupière inférieure
- Réserver les points au niveau de l'orbicularis oculii de la queue du sourcil au sujet jeune, sans blepharochalasis



Proposition d'un nouveau schéma après étude de l'anatomie permettant d'assurer la sécurité du patient

- En noir** : points recommandés en systématique
- En rouge** : Points facultatifs
- Dépendent de
 - l'anatomie
 - l'âge
 - Du souhait du patient

EN RESUME

Le nouveau schéma a été proposé après avoir pesé la balance bénéfice risque sur les nouveaux points « tendances » afin d'écartier au maximum les effets indésirables.

Il permet de compléter le schéma d'injection de l'AMM qui restait perfectible en particulier par manque de personnalisation.

Pour l'appliquer, il faut une étude de l'anatomie statique et dynamique de chaque patient notamment pour positionner les points dits « facultatifs ».

CONCLUSION

L'injection de toxine botulique au niveau du tiers supérieur doit être personnalisée. Cette personnalisation est obtenue par l'étude de l'anatomie au repos et dynamique du patient.

Le schéma de l'AMM restera un gold standard sur, fiable et reproductible. Des points complémentaires peuvent être ajoutés en tenant compte de l'anatomie, de l'âge et des desideratas du patient.