



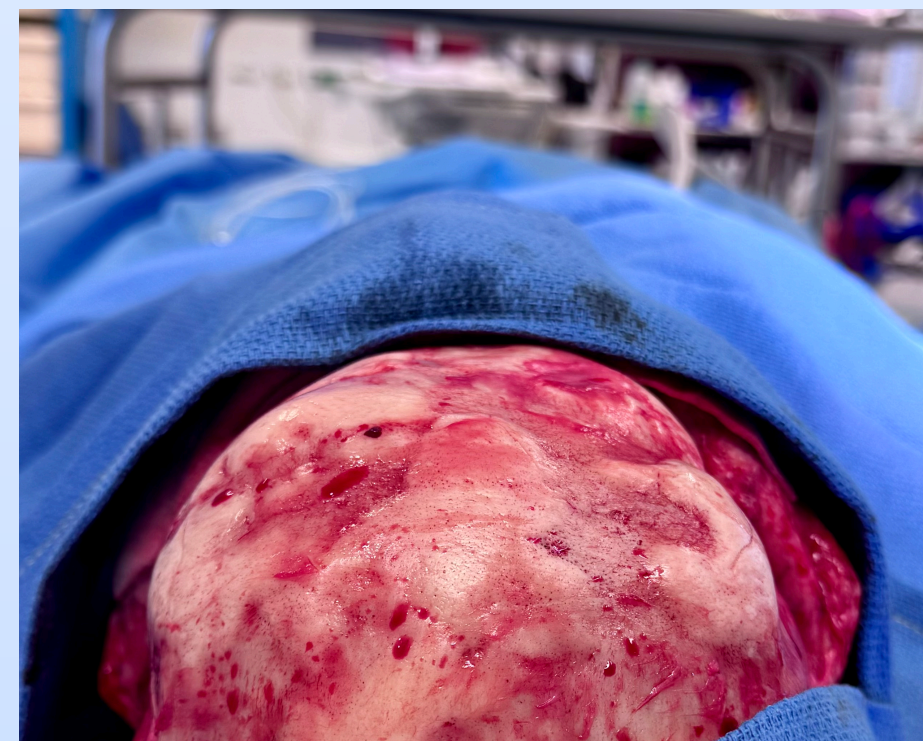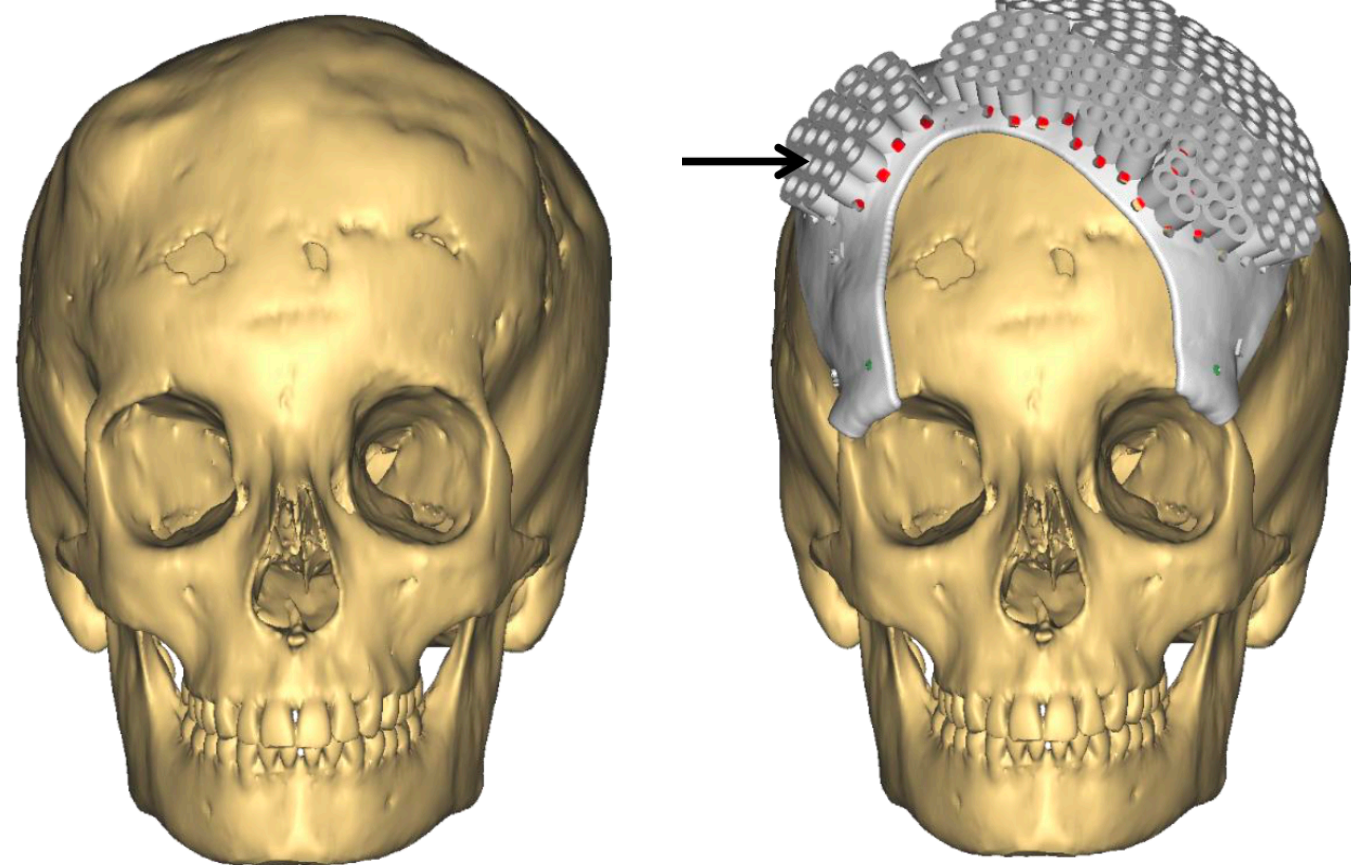
# Cranioplastie frontale sur mesure:



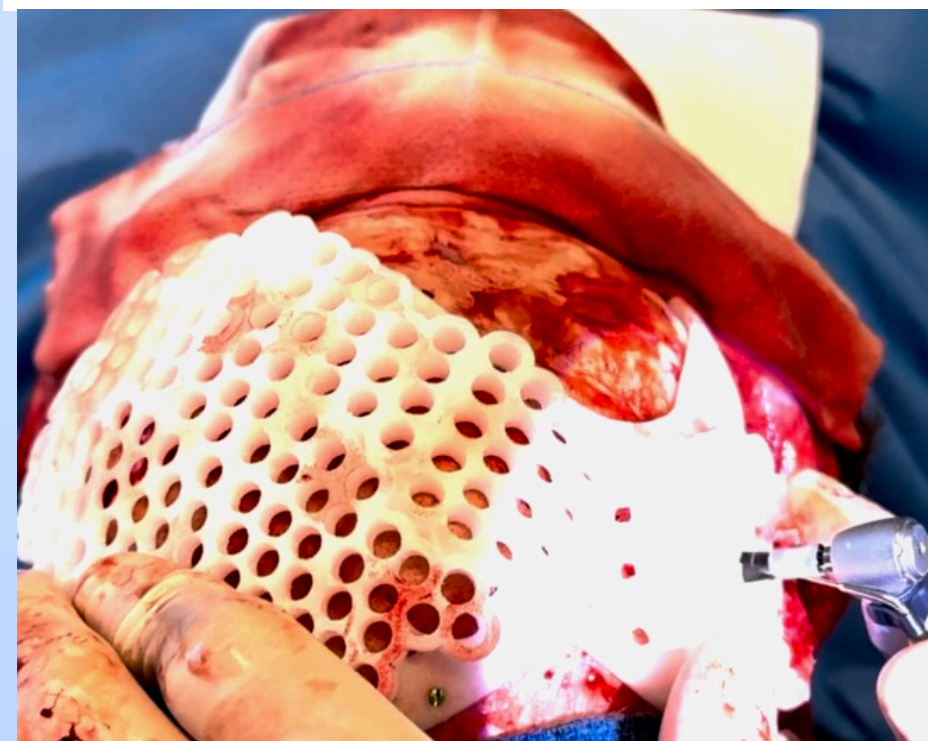
A.GUEUTIER: Service de chirurgie Maxillo-faciale, stomatologie et chirurgie orale, CHU Angers

**Introduction:** d'un cas d'une patiente âgée de 20 ans, opérée à l'âge d'un an d'une **plagiocéphalie antérieure droite**. Sa demande portait sur un front disgracieux présentant aspect bosselé. Nous avons proposé plusieurs solutions plus ou moins invasives. La solution retenue par la patiente fut une **cranioplastie frontale sur mesure** (Materialise).

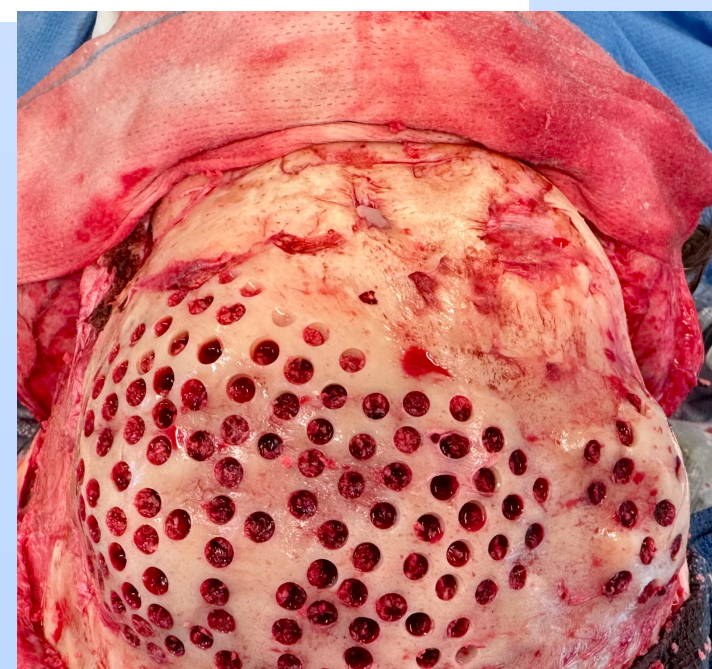
**Méthode:** Nous avons utilisé une voute crânienne virtuelle "standard" pour déterminer les zones à régulariser pour obtenir un os frontal régulier. Nous avons vérifié que les résections des bosses n'atteignaient pas la corticale osseuse interne. **Le design du guide imaginé était constitué de multiples fûts, comportant différentes hauteurs**, permettant de forer avec le même forêt à différentes profondeurs. Ce qui a permis de connaître la profondeur de résection au millimètre, sur toute la surface à réséquer.



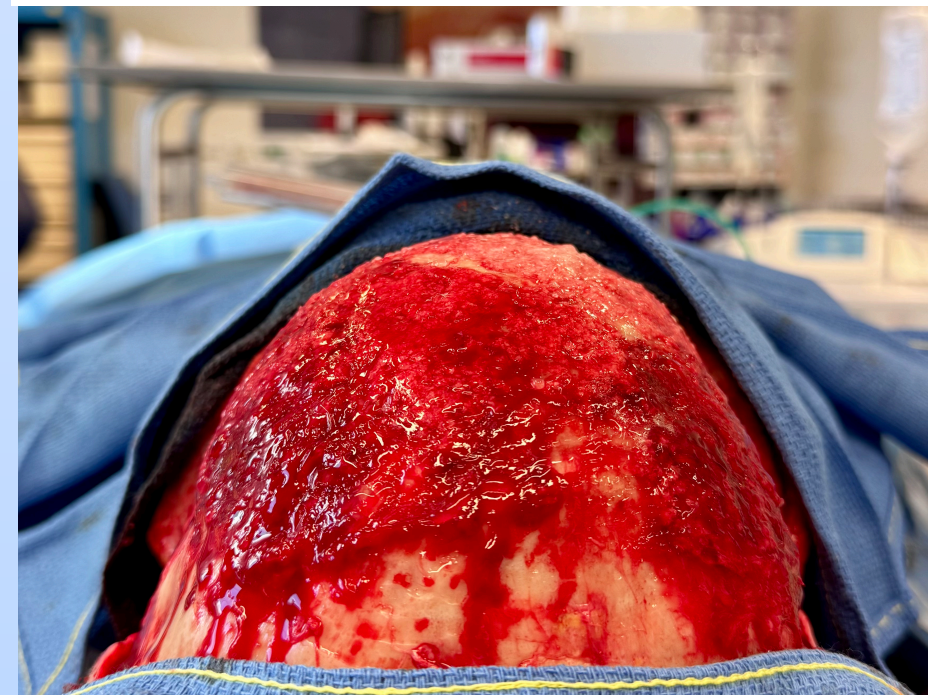Exposition de la voute frontale



Pose du guide et forage



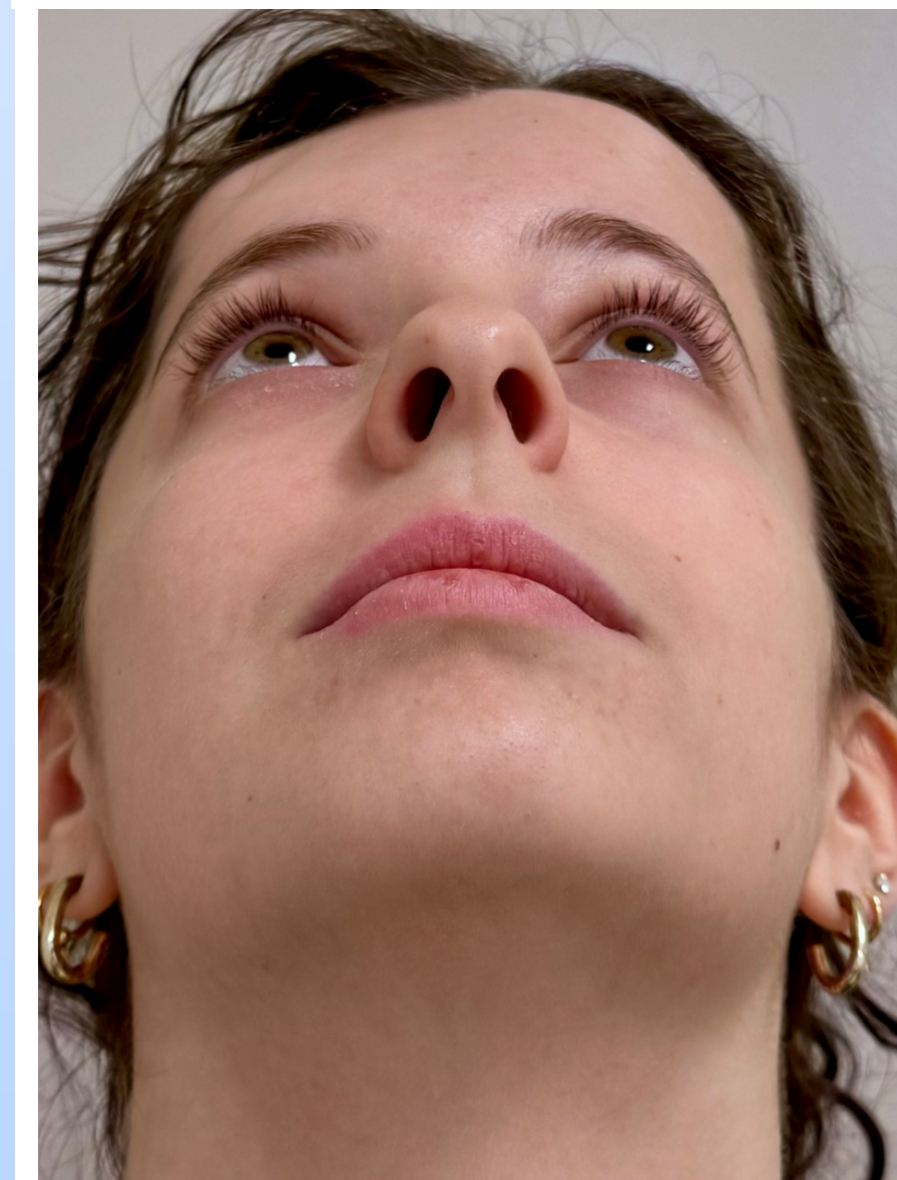
Aspect après les forages



Après résection et greffe osseuse

**Résultat:** L'intervention fut simple dans sa réalisation avec une partie chronophage de forage et de résection, mais une précision inégalable à main levée, les zones creuses ont été comblées par la poudre d'os récupérée. Les suites ont été simples et le résultat jugé très satisfaisant par la patiente.

Avant chirurgie



Résultat à 3 mois

