

Rhinophyma : à propos de deux cas et revue de la prise en charge

MAHA BOUKSIRAT^a (Dr) – BOUCHRA DANI^a (Pr) – MALIK BOULAADAS^a (Pr)

FACULTE DE MEDECINE ET DE PHARMACIE MOHAMMED V DE RABAT, Rabat, MAROC *

Service de chirurgie maxillo-faciale et stomatologie à l'hôpital des spécialités de Rabat

dr.mahabouksirat94@gmail.com

Introduction :

Le rhinophyma est une affection cutanée chronique touchant principalement le nez, caractérisée par un épaissement et une fibrose de la peau, entraînant une hypertrophie bulbée de la pyramide nasale. Il est souvent associé à la rosacée, mais son étiologie exacte reste inconnue

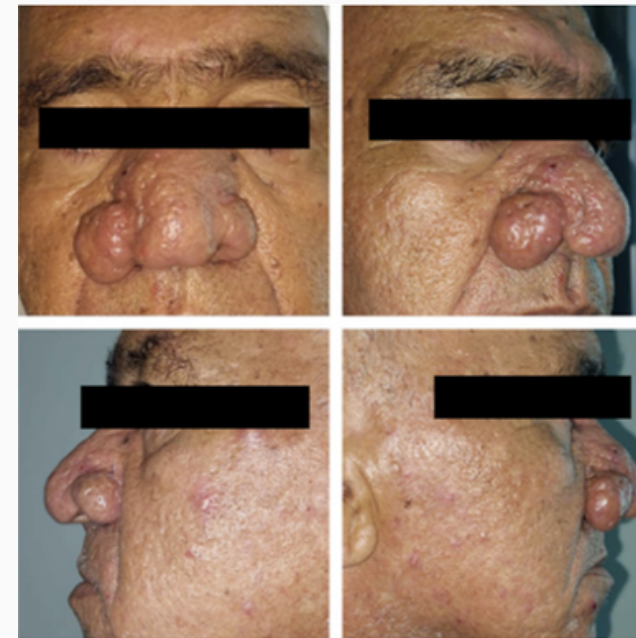


Figure 1 : patient 1 avant l'opération vue de face et profile

Observation :

Nous rapportons deux cas, un homme de 62 ans (figure 1) et un homme de 80 ans (figure 2), présentant une hypertrophie progressive du nez, rougeur et lésions semblables à de l'acné après 5 à 7 ans de rosacée aggravée. Sur 4 ans pour le premier et 2 ans pour le second, leurs nez sont devenus bulbous et enflés, affectant l'estime de soi et les interactions sociales sans douleur.

Le diagnostic était clinique. Le traitement a consisté en une excision chirurgicale des tissus excédentaires et électrochirurgie sous anesthésie générale.

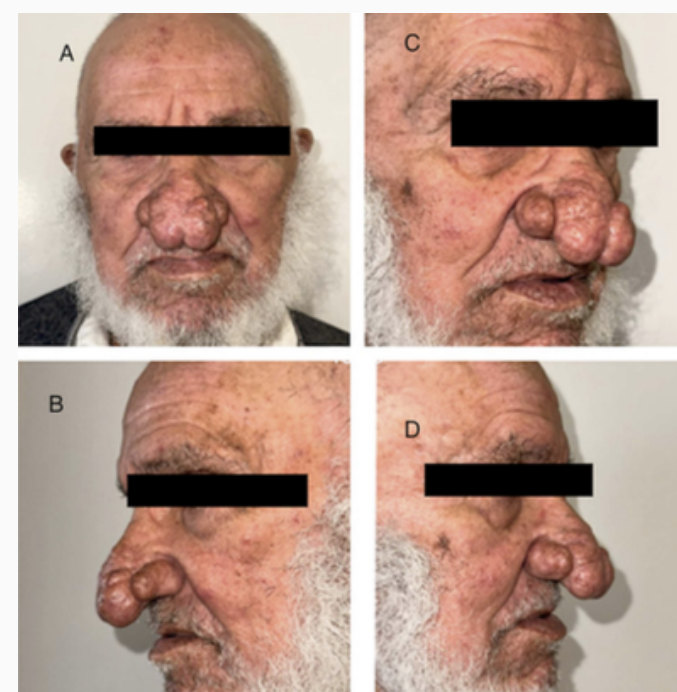

Figure 2 : Patient 2 avant la chirurgie en vue de face et profile

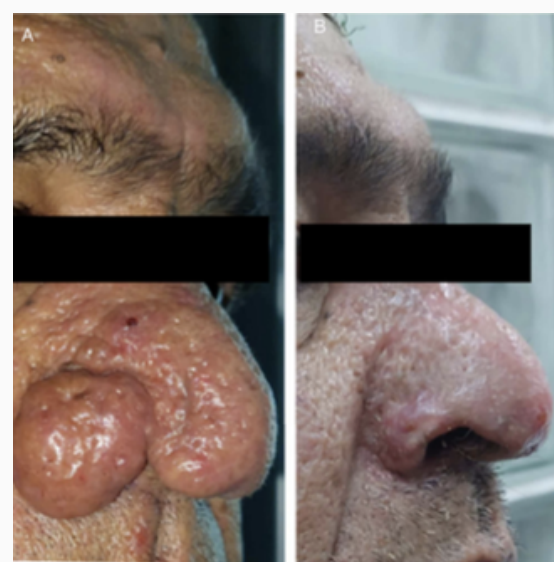

Figure 3 : Patient 1 avant et après la chirurgie

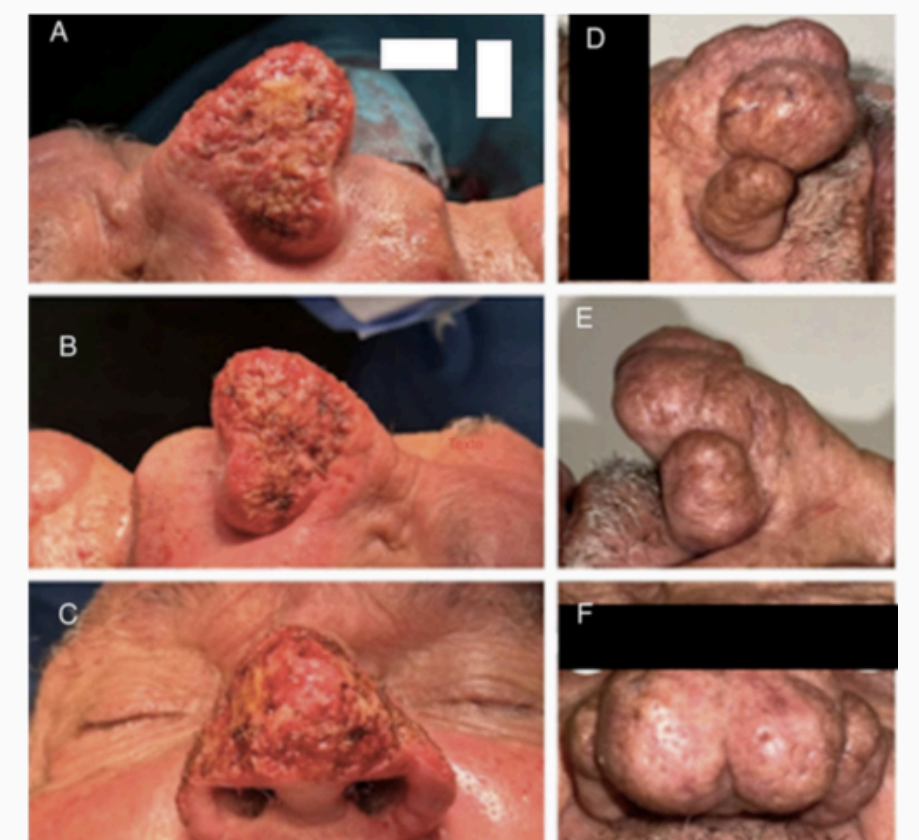


Figure 4 : Patient 2 avant et après la chirurgie

Discussion :

Le diagnostic du rhinophyma repose essentiellement sur l'examen clinique. Le traitement est principalement chirurgical, visant à restaurer l'esthétique et la fonction nasale, par des techniques telles que le scalpel, le laser CO₂ ou la dermabrasion. La planification du traitement doit tenir compte de l'épaisseur cutanée et de l'impact psychosocial. La prise en charge précoce permet de limiter l'aggravation de la déformation et d'améliorer la satisfaction des patients.